Paramedical Sciences and Military Health
Volume 13, Number 1, Spring 2018

Case Report of a Rare Abdominal Wall Hydatid Cyst Followed by Liver Hydatid Cyst Surgery

Mostafa Sadeghi[1], Moussa Abolhassani[2], Amir Yazdan Parast[3]

[1] *Montaseriye Hospital, Mashhad University of Medical Sciences, Mashhad, Iran*
[2] *Department of Nursing, Student Research Committee, School of Nursing and Midwifery, Shahroud University of Medical Sciences, Shahroud, Iran*
[3] *Department of Mycology, Iran University of Medical Sciences, Tehran, Iran*

Abstract

Introduction: Hydatid cyst is a parasitic disease caused by the accidental entrance of a tapeworm named Echinococcus granulosus into the human body. This parasitic disease can be emerged in various forms in humans. The present article reports a rare case of abdominal wall hydatid cyst followed by liver hydatid cyst surgery.

Patient Description: The patient is a 40 years old woman inhabiting in rural area who had a background of liver hydatid cyst surgery three years ago. The patient was referred with abdominal pain in RUQ region and abdominal wall mass. CT scan and sonography were performed and the recurrent hydatid cyst of liver and a new abdominal wall cyst were diagnosed in previous surgical incision.

Conclusion: Hydatid cyst can primarily infect every organ of the body and there is a recurrence risk in all the areas where infection is caused by the parasite for all the patients having surgery for hydatid cyst treatment. In this regard, the prevention of this parasitic infection in abdominal wall and cavity may inhibit the accession of such complication.

Keywords: Hydatidosis, Hydatid cyst, Abdominal wall, Liver, Surgery

*(Corresponding author) Mostafa Sadegh, Montaseriye Hospital, Mashhad University of Medical Sciences, Mashhad, Iran.
E-mail: sadeghim8@yahoo.com

مقاله
گزارش موردی

مجله علوم پیراپزشکی و بهداشت نظامی
سال سیزدهم، شماره یک، بهار ۱۳۹۷

گزارش یک مورد نادر کیست هیداتید جدار شکم به‌دنبال عمل جراحی کیست هیداتید کبد

مصطفی صادقی[۱]، موسی ابوالحسنی[۲]، امیر یزدان پرست[۳]

[۱] کارشناس ارشد اتاق عمل، بیمارستان منتصریه، دانشگاه علوم پزشکی مشهد، مشهد، ایران.
[۲] دانشجوی کمیته تحقیقات دانشجویی، دانشکده بهداشت، گروه اپیدمیولوژی، دانشگاه علوم پزشکی شهیدبهشتی، تهران، ایران.
[۳] استادیار قارچ شناسی، دانشگاه علوم پزشکی ایران، تهران، ایران.

چکیده

مقدمه: کیست هیداتید یک بیماری انگلی است که به دنبال ورود کرم نواری شکل اکینوکوکوس گرانولوزوس به بدن انسان ایجاد می‌شود. این بیماری انگلی ممکن است در انسان به شکل‌های مختلف تظاهر کند. در این مقاله به گزارش یک مورد نادر کیست هیداتید جدار شکم به‌دنبال عمل جراحی کیست هیداتید کبد می‌پردازیم.

توصیف بیمار: بیمار خانم ۴۰ ساله و ساکن در روستا می‌باشد که ۳ سال قبل سابقه جراحی کیست هداتید کبد را داشته است. بیمار با علامت درد شکمی در ناحیه ربع فوقانی راست و توده جدار شکم مراجعه کرده است. سی تی اسکن و سونوگرافی برای بیمار انجام شد که عود کیست هیداتید در کبد و یک کیست جدید در جدار شکم در محل انسزیون قبلی تشخیص داده شد.

نتیجه‌گیری: بیماری هیداتیدوز می‌تواند هر ارگانی از بدن انسان را بصورت اولیه درگیر کند و در بیمارانی که سابقه جراحی برای درمان کیست هیداتید دارند خطر عود در کلیه مناطقی که آلودگی با انگل ایجاد شده است وجود دارد. لذا پیشگیری از آلودگی انگلی در حفره شکم و جدار شکم می‌تواند از بروز این عارضه جلوگیری کند.

کلمات کلیدی: هیداتیدوز، کیست هیداتید، جدار شکم، کبد، عمل جراحی

مقدمه

کیست هیداتید یک بیماری انگلی است که به دنبال ورود کرم نواری شکل اکینوکوکوس گرانولوزوس (Echinococcusgranulosus) به بدن انسان ایجاد می‌شود. مرحله لاروی این کرم پهن در بدن انسان و حیوانات علفخوار مثل گوسفند و گاو ایجاد می‌شود (۱، ۲). کرم بالغ که یک سستود ۶-۵ میلیمتری است، در روده گوشتخوارانی نظیر سگ، روباه و گرگ به عنوان میزبان اصلی زندگی می‌کند (۳). تخم‌های آزاد شده انگل از طریق مدفوع خارج شده و علف‌ها و سبزیجات را آلوده می‌کند. دام با خوردن علف و انسان با خوردن آب و سبزیجات آلوده مبتلا می‌شود (۴).

شیوع بیماری در انسان بستگی به شیوع بیماری در حیوانات دارد. ناحیه خاور میانه از جمله نواحی شایع ابتلا به کیست هیداتید در دنیا می‌باشد. این انگل می‌تواند به هر عضوی از بدن وارد شود اما به طور شایع کبد (۷۰-۵۰ درصد) و ریه (۳۰-۲۰ درصد) را درگیر می‌کند. حدود ۸۵ درصد از موارد کیست هداتید کبدی، در لوب راست کبدی اتفاق می‌افتد (۴، ۵).

علائم و نشانه‌های بالینی این بیماری بر حسب محل قرارگیری، اندازه کیست، ارتباط آن با اندام‌های مجاور و عوارض ناشی از وجود کیست متفاوت است اما در اغلب موارد بدون علامت است و زمانی به وجود آن پی می‌بریم که به‌طور اتفاقی تشخیص داده شود و یا دچار عوارض گردد (۶، ۷).

در مناطقی که شیوع بیماری پایین است بدلیل نا آشنایی پزشکان با این مسئله اغلب تشخیص دقیق بیماران به تأخیر می‌افتد و روش‌های درمانی مناسب این عارضه به کار گرفته نمی‌شود. بعضی از عوارض

* (نویسنده مسئول) مصطفی صادقی، بیمارستان منتصریه، دانشگاه علوم پزشکی مشهد، مشهد، ایران.
آدرس الکترونیک: sadeghim8@yahoo.com

ایجاد شده در این بیماری نیز بدلیل نادر بودن، کمتر مورد توجه قرار می‌گیرند. در این مقاله به گزارش یک مورد نادر کیست هیداتید جدار شکم به‌دنبال عمل جراحی کیست هیداتید کبد می‌پردازیم.

معرفی بیمار

بیمار خانم ۴۰ ساله و ساکن در روستا می‌باشد که ۳ سال قبل سابقه جراحی کیست هداتید کبد را داشته است. بیمار با علامت درد شکمی در ناحیه ربع فوقانی راست و توده جدار شکم مراجعه کرده است. سی تی اسکن انجام شده عود کیست هیداتید در کبد بیمار و یک کیست نسبتا حجیم در جدار شکم لترال به انسزیون میدلاین قبلی را نشان داد. رادیوگرافی قفسه سینه نرمال گزارش شد. بیمار کاندید جراحی مجدد شد که در جراحی کیست کبد با انسزیون کوخر درناژ شد و جدار خارجی کیست حذف شد. کیست جدار شکم هم با انسزیون جداگانه بصورت کامل تحت اکسیزیون قرار گرفت. بیمار ۳ روز پس از جراحی و بدون عارضه خاصی مرخص شد. درمان دارویی خوراکی با آلبندازول که ۱۰ روز قبل از عمل شروع

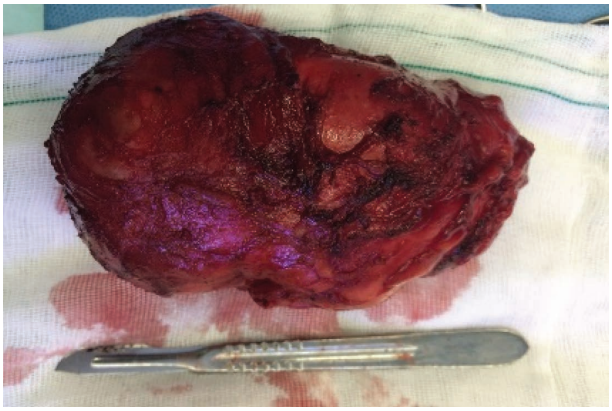

شکل ۳- کیست خارج شده

شکل ۱- بیمار قبل از عمل جراحی و خارج کردن کیست

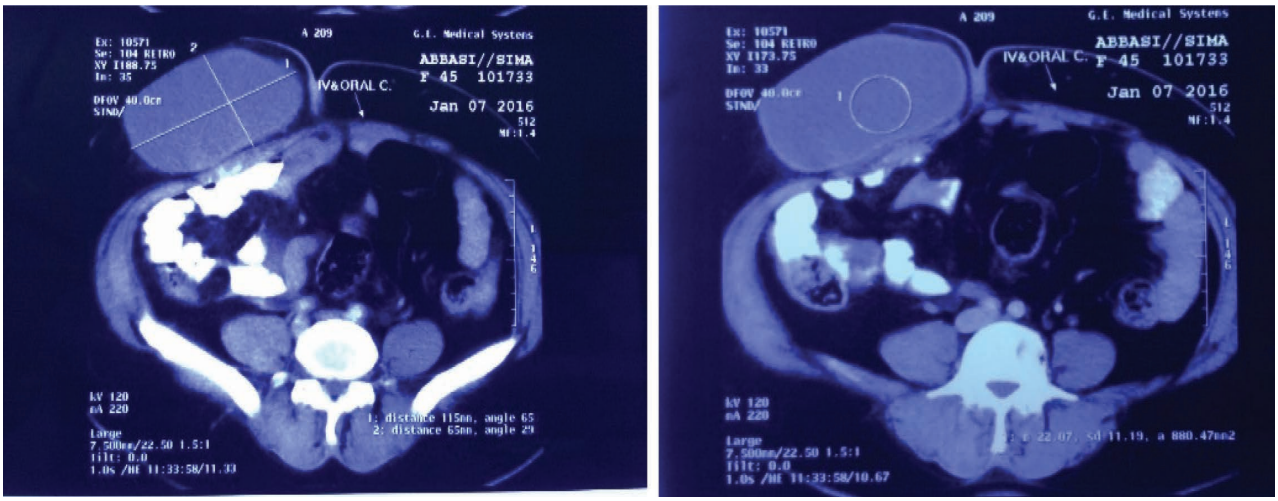

شکل ۲- CT اسکن بیمار

شده بود به مدت ۲ ماه پس از عمل جراحی نیز ادامه یافت. گزارش پاتولوژی وجود بیماری انگلی هیداتید را در هر دو نمونه برداشته شده تأیید کرد.

بحث و نتیجه‌گیری

اکثر مطالعات از کشورهای جهان که در واقع محل اندمیک بیماری کیست هیداتید می‌باشد، حداکثر درگیری را در کبد (حدود ۷۰ درصد) و سپس در ریه (حدود ۲۵ درصد) نشان می‌دهد و درگیری صفاق حداکثر در ۲ درصد از بیماران اتفاق می‌افتد (۱).

در مطالعه لافسی در ترکیه در فاصله ۴ سال در یک مرکز، ۱۷۶ بیمار مبتلا به بیماری هیداتید موردبررسی قرار گرفتند که از این میان ۱۴ مورد خارج کبد و ریه بوده است و در این میان طحال و کلیه بیشترین محل‌های درگیری بوده‌اند. در این بیماران درگیری صفاق در ۲۵ درصد موارد با سابقه اعمال جراحی قبلی بر روی کیست هیداتید کبد مشاهده گردیده است (۸). در مطالعه فاهم و همکاران که در طول مدت ۳ سال درکشور هند انجام شد، ۱۱۸ بیمار مبتلا به کیست هیداتید شناسایی گردیدندکه در میان بیماران کبد شایعترین ارگان درگیر گزارش شد و همچنین ۷۲/۸۸ درصد کیست‌ها جامد بودند و شایع‌ترین شواهد بالینی بیماران، بی‌علامتی بوده است (۹).

استفاده از روش های رادیولوژی برای تشخیص کیست هیداتید بسیار کمک کننده است. اولتراسونوگرافی یک روش تصویر برداری غیرتهاجمی، حساس، مؤثر و مقرون به صرفه است که در اغلب مراکز درمانی در دسترس می‌باشد. این روش برای تشخیص تعداد و مکان قرارگیری کیست‌ها و وجود مایع داخل شکمی در بیماران مبتلا به پارگی کیست بسیار مناسب است. سی تی اسکن نیز اطلاعات بسیار خوبی در مورد مکان و عمق قرارگیری کیست‌ها در کبد ارائه می‌کند. کلانژیوگرافی حین جراحی و تکنیک‌های سرولوژی سه گانه الکتروسینرزیس (Electrosyneresis)، هماگلوتیناسیون (Hemaglotination) و الایزا (Enzyme linked Immune Sorbent Assay -ELISA) نیز روش‌های تشخیصی دیگری هستند که ممکن است در گروه بسیار محدودی از بیماران صورت گیرد (۷، ۸ و ۱۰).

امروزه درمان کیست هیداتید به دو صورت دارویی و جراحی انجام می‌شود. جراحی این بیماری از طریق لاپاروسکوپی و عمل باز به دو صورت رادیکال یا محافظه‌کارانه صورت می‌گیرد.در تکنیک محافظه‌کارانه تنها مواد کیستی حذف می‌شوند اما در روش رادیکال کل مواد داخلی به همراه غشای کیست همراه با یا بدون هپاتکتومی حذف می‌شوند (۱۱، ۱۲).این بیماری می‌تواند هر ارگانی از بدن را مورد هجوم قرار دهد و باید با روش‌های مختلف مانند؛ معاینه بالینی، تست‌های آزمایشگاهی، CT اسکن، ام آرآی و سونوگرافی در هر بافت نرم متورم از بیمارانی که در مناطق آندمیک زندگی می‌کنند، کیست هیداتید بررسی‌شده و بیمار مورد بررسی بیشتری از این نظر قرار گیرد.

References

1- Şahin B, Çomoğlu Ş, Polat B, Değer K. Hydatid cyst in unusual location: Pterygopalatine fossa–infratemporal fossa. Auris Nasus Larynx. 2016;43(4): 464-7.
2- Senthilnathan P, Inamdar S, Nalankilli V, Vijay A, Rajapandian S, Parthsarathi R, et al. Long-term results of hepatic hydatid disease managed using palanivelu hydatid system: Indian experience in tertiary center. Surgical endoscopy. 2014;28(10): 2832-9.
3- Vennarecci G, Manfredelli S, Guglielmo N, Laurenzi A, Goletti D, Ettorre GM. Major liver resection for recurrent hydatid cyst of the liver after suboptimal treatment. Updates in surgery. 2016;68(2): 179-84.
4- Pakala T, Molina M, Wu GY. Hepatic echinococcal cysts: a review. Journal of clinical and translational hepatology. 2016;4(1): 39.
5- Yildirgan M, Başoğlu M, Atamanalp S, Aydinli B, Balik A, Celebi F, et al. Intrabiliary rupture in liver hydatid cysts: results of 20 years' experience. Acta Chirurgica Belgica. 2003;103(6): 621-5.
6- Aribas OK, Kanat F, Turk E, Kalayci MU. Comparison between pulmonary and hepatopulmonary hydatidosis. European journal of cardio-thoracic surgery. 2002;21(3): 489-96.
7- Kurt N, Oncel M, Gulmez S, Ozkan Z, Uzun H. Spontaneous and traumatic intra-peritoneal perforations of hepatic hydatid cysts: a case series. Journal of gastrointestinal surgery. 2003;7(5): 635-41.
8- Sözüer EM, Ok E, Arslan M. The perforation problem in hydatid disease. The American journal of tropical medicine and hygiene. 2002;66(5): 575-7.

9- Khader M, Faheem N, Nusrath N, Rao BSS, Ram GR, Sushma C, et al. The scenario of Hydatid cyst disease in epidemic areas of Andhra Pradesh–evaluation and analysis PATHOLOGY. 2013;1(3):120-8.
10- Beyrouti MI, Beyrouti R, Bouassida M, Ben AM, Frikha F, Ben SK, et al. Hydatid cysts of the spigelian lobe (segment I) of the liver: clinical and therapeutic particularities. Presse medicale (Paris, France: 1983). 2007;36(12 Pt 1): 1732-7.
11- Golfam F, Golfam P, Khalaj A, Mortaz SS, Taheri H, Amini M. Evolution in tertment methods of hepatic hydatid cyst. hakim. 2008;11(3): 20-6.
12- Ormeci N. PAIR vs Örmeci technique for the treatment of hydatid cyst. Turk J Gastroenterol. 2014;25(358): 64.