

The role of vascular endothelial growth factor in factor 13 deficient patients with intracranial hemorrhage

Majid Naderi¹, Ali Noroozi-aghideh^{2,5}, Zahra Kashanikhatib³, Akbar Dorgalaleh⁴, Shaban Alizadeh^{5*}, Masoud Soleimani⁶

¹ Ali-Ebne Abitaleb Hospital, School of Medicine, Zahedan University of Medical Sciences, Zahedan, Iran

² Hematology department, Faculty of Paramedicine, AJA University of Medical Sciences, Tehran, Iran

³ Hematology department, High Institute for Research and Education in Transfusion Medicine, Tehran, Iran

⁴ Hematology department, Allied Medical School, Iran University of Medical Sciences, Tehran, Iran

⁵ Hematology department, Allied Medical School, Tehran University of Medical Sciences, Tehran, Iran

⁶ Hematology department, School of Medicine, Tarbiat Modares University, Tehran, Iran

Abstract

Introduction: Congenital factor XIII deficiency is an autosomal recessive rare bleeding disorder. Intracranial hemorrhage (ICH) is a leading cause of mortality and morbidity and occurs in up to one-third of FXIII deficient patients. The mechanisms of ICH are not well understood. In this study, the association of ICH with plasma VEGF level in FXIII deficient patients was investigated.

Methods and Materials: This study was conducted on 30 FXIII-deficient patients including the 15 patients with ICH as case and 15 patients without ICH as control group. Patients with positive family history of FXIII deficiency, abnormal clot solubility test, as well as abnormal CT scan results were included in the study. The concentration of plasma VEGF was measured by Enzyme-linked immunosorbent assay. Data analysis was performed by SPSS software.

Results: There were no significant differences in terms of gender or age between the two groups.

Twelve and 2 patients had history of one and two bleedings, respectively, and only one patient had three bleeding times in his medical history. Intraparenchymal was the most common site of ICH, and remaining had subdural and epidural hemorrhages, respectively. Concentration of plasma VEGF was higher in case than control group, however this difference was not statistically significant.

Conclusion: This study showed that ICH occurrence is not associated with plasma VEGF levels in congenital factor XIII deficiency, and some other underlying factors, besides FXIII deficiency, may contribute in ICH occurrence in these patients.

Key words: Factor XIII deficiency, VEGF, Intracranial hemorrhage

*(Corresponding author) Hematology department, Allied Medical School, Tehran University of Medical Sciences, Keshavarz Blvd, Qods St, Tehran, Iran. Tell: +982188982909 ; Fax: +982188983037; E-mail: alizadehs@tums.ac.ir

نقش فاکتور رشد اندوتلیال عروقی در بیماران دارای نقص فاکتور ۱۳ انعقادی واجد خونریزی درون جمجمه ای

مجید نادری^۱، علی نوروزی عقیده^{۲،۵}، زهرا کاشانی خطیب^۳، اکبر درگللاه^۴، شعبان علیزاده^۵، مسعود سلیمانی^۶

^۱ بیمارستان علی ابن ابیطالب، دانشکده پزشکی، دانشگاه علوم پزشکی زاهدان، زاهدان، ایران
^۲ گروه هماتولوژی، دانشکده پیراپزشکی، دانشگاه علوم پزشکی ارتش، تهران، ایران
^۳ گروه هماتولوژی، موسسه عالی آموزشی و پژوهشی انتقال خون ایران، تهران، ایران
^۴ گروه هماتولوژی، دانشکده پیراپزشکی، دانشگاه علوم پزشکی ایران، تهران، ایران
^۵ گروه هماتولوژی، دانشکده پیراپزشکی، دانشگاه علوم پزشکی تهران، تهران، ایران
^۶ گروه هماتولوژی، دانشکده علوم پزشکی، دانشگاه تربیت مدرس، تهران، ایران

چکیده

مقدمه: کمبود ارثی فاکتور ۱۳ انعقادی یک بیماری خونریزی دهنده نادر با توارث اتوزومال مغلوب است. خونریزی مغزی (ICH) علت اصلی مرگ و میر در این بیماران بوده و در یک سوم مبتلایان رخ می دهد. مکانیسم دقیق وقوع ICH به طور کامل مشخص نیست. در این مطالعه ارتباط ICH با سطح سرمی VEGF به عنوان یک عامل پروآنژیوژنیک قوی، در بیماران مبتلا به کمبود ارثی فاکتور ۱۳ انعقادی بررسی گردید.

مواد و روش ها: این مطالعه بر روی ۳۰ بیمار مبتلا به کمبود ارثی فاکتور ۱۳ انعقادی شامل ۱۵ بیمار با سابقه ICH به عنوان گروه مورد و ۱۵ بیمار بدون سابقه ICH به عنوان گروه کنترل انجام گرفت. انتخاب بیماران بر اساس داشتن سابقه فامیلی کمبود فاکتور ۱۳ انعقادی، نتیجه غیرطبیعی تست حلالیت لخته و همچنین سی تی اسکن انجام گرفت. سطح سرمی VEGF با استفاده از روش Enzyme-linked immunosorbent assay اندازه گیری شد. آنالیز آماری نتایج با استفاده از نرم افزار SPSS انجام پذیرفت.

نتایج: بین دو گروه مورد مطالعه از نظر سن و جنسیت تفاوت معنی دار آماری وجود نداشت. تعداد ۱۲ نفر از بیماران دارای سابقه یک بار خونریزی، ۲ بیمار دارای سابقه دو بار خونریزی و فقط یک بیمار دارای سابقه سه بار خونریزی بوده اند. محل خونریزی مغزی در بیماران عمدتاً به شکل Intraparenchymal بوده و مابقی بیماران نیز به ترتیب دچار خونریزی های نوع Subdural و Epidural شده بودند. میانگین سطح سرمی VEGF در بیماران دچار ICH بیشتر از گروه کنترل بود اما این تفاوت به لحاظ آماری معنی دار نبود.

نتیجه گیری: نتایج این مطالعه نشان داد که وقوع ICH در مبتلایان به کمبود ارثی فاکتور ۱۳ انعقادی با سطح VEGF خون ارتباط نداشته و عوامل دیگری در کنار کمبود این فاکتور در وقوع ICH نقش دارند.

کلید واژه ها: نقص فاکتور ۱۳ انعقادی، فاکتور رشد اندوتلیال عروقی، خونریزی درون جمجمه ای

مقدمه

فاکتور ۱۳ انعقادی یک آنزیم ترانس گلوتامیناز شامل دو زیرواحد کاتالیتیک A و دو زیرواحد تنظیمی B است. در مرحله انتهایی آبشار انعقادی، فاکتور ۱۳ از طریق ایجاد اتصالات متقاطع بین رشته های فیبرینی و ممانعت از تخریب لخته فیبرینی موجب پایداری لخته می شود. این فاکتور دارای سوبستراهای مختلف بوده و از این رو علاوه بر سیستم انعقادی در سایر سیستم ها از جمله آنژیوژنز و ترمیم زخم، شکل گیری سرطان و اختلالات عروقی نقش ایفا می کند (۱ و ۲).

کمبود ارثی فاکتور ۱۳ انعقادی، یک بیماری خونریزی دهنده نادر با الگوی توارث اتوزومال مغلوب است. شیوع جهانی این بیماری، حدود یک در سه تا پنج میلیون نفر است که از فراوانی بیشتری در مناطق با میزان بالای ازدواجهای فامیلی برخوردار است (۳).

کمبود فاکتور ۱۳ باعث می شود تا لخته فیبرینی در انتهای روند انعقادی پایدار نشده و به سهولت توسط سیستم فیبرینولیز تجزیه شود و بسته به شدت کمبود فاکتور، علایم بالینی مختلف از قبیل خونریزی، سقط مکرر جنین و تاخیر در التیام و بهبود زخم را برای بیمار به همراه داشته باشد (۴ و ۵).

معمولاً علایم بالینی در افرادی بروز می کند که دچار کمبود شدید فاکتور ۱۳ بوده و سطح سرمی فاکتور ۱۳ در آنها کمتر از 1% باشد. در این افراد با وجود سطح بسیار پایین فاکتور ۱۳، آزمایشات روتین انعقادی از جمله BT، PT، PTT و شمارش پلاکتی طبیعی است. در چنین شرایطی با مشاهده علایم بالینی و تست های تکمیلی آزمایشگاهی مانند آزمایش حلالیت لخته در اوره ۵ مولار یا مونوکلرواستیک اسید 1% می توان به تشخیص اولیه بیماری رسید و سپس به کمک آزمایش های حساس تر و اختصاصی تر مانند Immunoassay و بررسی های مولکولی و

یافتن موتاسیون احتمالی در ژن های FXIII A یا FXIII B

به تشخیص قطعی بیماری رسید (۱۰-۶).

الگوی خونریزی در این بیماران متنوع بوده و شامل خونریزی تاخیری و طولانی، خونریزی بند ناف، بینی، لثه و همچنین خونریزی مغزی (ICH). (ICH). علت اصلی مرگ و میر و یا ناتوانی در این بیماران بوده و در حدود ۳۰ درصد مبتلایان رخ می دهد (۱۱ و ۴). عواقب برگشت ناپذیر خونریزی در سیستم اعصاب مرکزی موجب شده تا تشخیص زودرس بیماری و درمان پیشگیرانه طولانی مدت آن با پلاسمای تازه منجمد (FFP)، کرایو و یا کنسانتره فاکتور ۱۳ امری حیاتی باشد (۱۲ و ۱۱). وقوع ICH در این اختلال به عنوان یک رخداد چند عاملی تلقی گردیده و مکانیسم دقیق آن هنوز به طور کامل مشخص نیست.

مطالعات مختلف انجام شده بر روی مدل های حیوانی نشان داده اند که اختلال در فرایند آنژیوژنز می تواند منجر به خونریزی مغزی شود (۱۴ و ۱۳). فاکتور رشد اندوتلیال عروقی (VEGF)، یک عامل قوی در القا رگ زایی (پروآنژیوژنیک) است. خانواده VEGF شامل ۷ عضو بوده که تاثیرات خود را از طریق ۳ گیرنده VEGFR-1، VEGFR-2 و VEGFR-3 اعمال می کنند. نقش های فیزیولوژیک و پاتولوژیک اعضای این خانواده در آنژیوژنز، ترمیم زخم، التهاب، اختلال قلبی عروقی و ادم مغزی به اثبات رسیده است. VEGF با توانایی افزایش نفوذپذیری و گشادی عروق با پاتوژنز بسیاری از اختلالات خونریزی دهنده مرتبط است. نتایج مطالعات انجام گرفته در زمینه سرطان، ارتباط افزایش بیان VEGF با بروز ICH را مطرح می سازد (۱۷-۱۵). از این رو در این مطالعه به بررسی ارتباط سطح VEGF خون با وقوع ICH در بیماران مبتلا به کمبود ارثی فاکتور ۱۳ انعقادی پرداخته شد.

مواد و روش‌ها

جمعیت مورد مطالعه: این مطالعه بر روی ۳۰ بیمار مبتلا به کمبود ارثی فاکتور ۱۳ انعقادی شامل ۱۵ بیمار با سابقه ICH به عنوان گروه مورد و ۱۵ بیمار بدون سابقه ICH به عنوان گروه کنترل انجام گرفت.

بیماران دارای سابقه فامیلی کمبود فاکتور ۱۳ انعقادی و همچنین نتیجه غیرطبیعی تست حلالیت لخته در اوره ۵ مولار یا محلول منوکلرو استیک اسید وارد این مطالعه شدند. تشخیص بالینی بیماری نیز بر اساس معاینات بالینی و نتایج سی تی اسکن (Toshiba Aquilion, Toshiba Medical Systems, Japan) انجام گرفت. مبتلایان به آمیلوئید آنژیوپاتی، اختلال کبدی، تومور مغزی، ترومای ناحیه سر از مطالعه خارج شدند. رضایتمانه کتبی از تمامی بیماران اخذ شد و دستورالعمل مطالعه نیز مورد تایید کمیته اخلاق دانشگاه علوم پزشکی تهران قرار گرفت.

اندازه گیری سطح VEGF سرم: نمونه خون وریدی طی مدت ۲۴ تا ۴۸ ساعت پس از وقوع ICH جمع آوری و نمونه سرم بلافاصله با سانتریفیوژ دور 3500 rpm به مدت ۱۵ دقیقه جداسازی و در دمای -70°C نگهداری شد. تعیین غلظت VEGF سرم با روش enzyme-linked immunosorbent assay (ELISA) و با استفاده از کیت تجاری (Human VEGF-A ELISA KIT, Boster biological Technology, USA, EK0539) شرکت سازنده انجام شد. مراحل کار به طور خلاصه عبارتند از: افزودن استانداردها و نمونه های مورد آزمایش به میکروپلیت کوت شده با آنتی بادی ضد VEGF، انکوباسیون و شستشو برای حذف عوامل غیرمتصل، افزودن آنتی بادی ثانویه کنژوگه اختصاصی VEGF، انکوباسیون و شستشوی ثانویه، افزودن ریجنت سوبسترا و سپس ریجنت متوقف کننده واکنش تولید رنگ و در نهایت خوانش جذب نوری با دستگاه microplate reader (Lab System Multiscan,

Minnesota, USA). در این روش مقدار رنگ تولید شده متناسب با مقدار غلظت VEGF در نمونه است. تمامی آزمایشات به صورت سه گانه انجام شد.

آنالیز آماری: آنالیز آماری نتایج با نرم افزار SPSS و آزمون t-test انجام شد. نتایج به صورت $\text{mean} \pm \text{SD}$ گزارش شد و موارد $p \leq 0.05$ به عنوان تفاوت معنی دار تلقی گردید.

نتایج

یافته های بالینی: تمامی (۱۰۰٪) بیماران مورد مطالعه دارای غلظت فاکتور ۱۳ کمتر از یک درصد بوده و از این رو مبتلا به فرم شدید بیماری بودند. میانگین سنی بیماران در گروه مورد ۱۵ سال شامل ۴۴٪ مونث و ۵۶٪ مذکر و در گروه کنترل نیز ۱۴ سال شامل ۴۵٪ مونث و ۵۵٪ مذکر بود. بر اساس تحلیل آماری، بین دو گروه مورد مطالعه از نظر سن ($p = 0.06$) و جنسیت ($p = 0.4$) تفاوت معنی دار وجود نداشت.

طبق اطلاعات موجود در پرونده پزشکی بیماران، تعداد ۱۲ نفر از بیماران (۸۰٪) دارای سابقه یک بار خونریزی، ۲ بیمار دارای سابقه دو بار خونریزی و فقط یک بیمار دارای سابقه سه بار خونریزی بوده‌اند. همچنین شایعترین علامت بالینی این افراد در بدو تشخیص به ترتیب خونریزی از بند ناف، هماتوم و خونریزی طولانی از محل زخم بوده که پس از شروع درمان پروفیلاکتیک، ضمن کاهش بروز علائم بالینی، کیفیت زندگی در این افراد به نحو چشمگیری بهبود یافته است. محل خونریزی مغزی در بیماران عمدتاً به شکل Intraparenchymal بوده و مابقی بیماران نیز به ترتیب دچار خونریزی های نوع Subdural و Epidural شده بودند (شکل ۱).

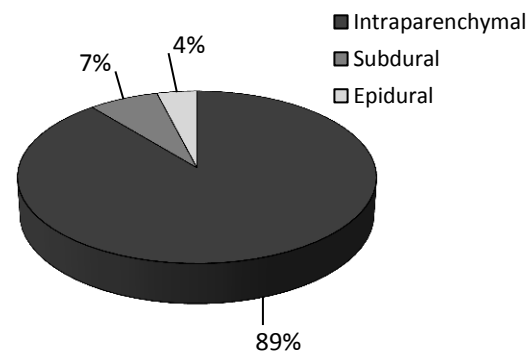
بر اساس دو مطالعه قبلی انجام شده توسط Trinh و Tmaddon، تمامی بیماران مورد مطالعه دارای موتاسیون Trp187Arg در ژن فاکتور ۱۳ به شکل هموزیگوت هستند. آنان با مطالعه بر روی جمعیت بیشتری از این بیماران، پیشنهاد دادند که این اختلال ژنی احتمالاً فراوان ترین موتاسیون ژن FXIII-A در ایران و احتمالاً در جهان است. وجود موتاسیون یکسان در تمامی بیماران، احتمال تداخل پلی مورفیسم ژن FXIII بر روی نتایج مطالعه را رد می کند. ضمن اینکه تشخیص زودرس، مدیریت بیماری و همچنین پیشگیری از طریق تشخیص پیش از تولد را تسهیل می نماید (۱۹ و ۱۸).

نادری و همکاران در مطالعه ای در سال ۲۰۱۴ به بررسی ارتباط وقوع ICH با پلی مورفیسم ژن TAFI در مبتلایان کمبود ارثی فاکتور ۱۳ پرداختند. در آن مطالعه شیوع ICH در بین مبتلایان 16.5% بوده و خونریزی Intraparenchyma شایعترین محل خونریزی در ICH بوده است. لذا نتیجه مطالعه ما از نظر فراوانی محل خونریزی در ICH با آن مطالعه کاملاً همسو است (20).

نادری و همکاران در مطالعه ای دیگر، الگوی خونریزی مغزی را در مبتلایان کمبود ارثی فاکتور ۱۳ بررسی کردند. طبق گزارش آنان فراوانی تعداد بیماران از نظر محل خونریزی در ICH به ترتیب شامل Intraparenchymal، Subdural و Epidural بوده که از این نظر با نتیجه مطالعه ما کاملاً مطابقت دارد. همچنین در مطالعه آنان همچون مطالعه ما شایعترین علامت بالینی بیماران در بدو تشخیص به ترتیب شامل خونریزی از بند ناف، هماتوم و خونریزی طولانی از محل زخم بوده است (۲۱).

Sobrinho و همکاران در سال ۲۰۰۹ ارتباط VEGF را با وقوع سکتة مغزی ارزیابی نمودند. آنان با اندازه گیری سطح سرمی VEGF طی ۷۲ ساعت بعد از ICH نشان دادند که سطح این فاکتور در بیماران با وضعیت بالینی مطلوب پس از ICH نسبت به بیماران با وضعیت وخیم، بالاتر است. در حالی که در

اندازه گیری سطح VEGF سرم: بر اساس نتایج تست ELISA، میانگین سطح سرمی VEGF در بیماران دچار ICH بیشتر از گروه کنترل بوده اما این تفاوت به لحاظ آماری معنی دار نبود ($p = 0.175$).



شکل ۱: فراوانی محل خونریزی مغزی در بیماران گروه کنترل

بحث

کمبود ارثی فاکتور ۱۳ انعقادی، یکی از اختلالات خونریزی دهنده اتوزومال مغلوب بوده و از این رو در جوامع با میزان بالای ازدواجهای فامیلی شایع تر است. علائم بالینی در این بیماری بسته به نوع و شدت کمبود فاکتور، از خفیف تا شدید همراه با خونریزی مغزی (ICH) متغیر است. این بیماری با موارد مختلف خونریزی همراه بوده و بخصوص ICH علت اصلی مرگ و میر در این مبتلایان به شمار می آید (۳-۱). در حال حاضر، اطلاعات اندکی در مورد خونریزی مغزی در کمبود ارثی فاکتور ۱۳ انعقادی و عوامل زمینه ساز آن وجود دارد که بخشی از آن به دلیل نادر بودن بیماری است. از این رو در مطالعه حاضر، ارتباط احتمالی وقوع ICH با سطح سرمی VEGF به عنوان یک عامل مهم پروآنژیوژنیک در این بیماران مورد بررسی قرار گرفت.

اخلاق پزشکی اشاره نمود. جهت ادامه مطالعه در آینده و کسب نتایج قطعی‌تر، پیشنهاد می‌گردد تا تعداد بیشتری از بیماران جمع‌آوری شده و دفعات بیشتر نمونه‌گیری در صورت امکان انجام شود.

نتیجه‌گیری

نتایج این مطالعه نشان داد که ارتباط معنی‌داری بین سطح سرمی VEGF و وقوع ICH در مبتلایان کمبود ارثی فاکتور ۱۳ وجود ندارد و به نظر می‌آید که عوامل دیگری زمینه‌ساز بروز ICH در این بیماران باشند. مطالعات بیشتر با حجم نمونه بیشتر در آینده مکانیسم‌های دقیق‌تر وقوع ICH در مبتلایان کمبود ارثی فاکتور ۱۳ را آشکار خواهد ساخت.

تشکر و قدردانی

این مقاله نتیجه طرح تحقیقاتی مصوب دانشگاه علوم پزشکی و خدمات بهداشتی و درمانی تهران به شماره قرارداد ۲۶۷۷۰ مورخ ۱۳۹۳/۴/۳۱ می‌باشد.

References

- 1- Biswas A, Ivaskevicius V, Thomas A and Oldenburg J. Coagulation factor XIII deficiency; Diagnosis, prevalence and management of inherited and acquired forms. *Hämostaseologie*. 2014;34:160–66.
- 2- Dardik R, Loscalzo J and Inbal A. Factor XIII (FXIII) and angiogenesis. *J Thromb Haemost*. 2006;4: 19–25.
- 3- Naderi M, Younesi M.R, Dorgalaleh A, Alizadeh A, Kazemi A, Tabibian SH. Association between expression of MMP-2 and MMP-9 genes and pathogenesis of intracranial hemorrhage in severe coagulation factor XIII deficiency. *Hematology*. 2015; 20(8):487–92.

مطالعه ما سطح بالای VEGF در مبتلایان به ICH معنی‌دار نبود (۲۲).

Lee در مطالعه خود در سال ۲۰۰۷ گزارش نمود که بیان VEGF در موارد خونریزی مغزی افزایش یافته و موجب القای خونریزی می‌شود. در آن مطالعه نشان داده شد که القای خونریزی توسط VEGF از طریق القای بیان MMP-9 صورت می‌گیرد. در حالی که در مطالعه ما سطح بالای VEGF در مبتلایان به ICH معنی‌دار نبود تا این مسئله در مورد VEGF مطرح باشد (۲۳).

Chu و همکاران نیز طی مطالعه‌ای در سال ۲۰۱۳ با تزریق VEGF نو ترکیب به فضای درون مغز موش به بررسی اثرات این فاکتور در فرایند خونریز مغزی پرداختند. آنان چنین نتیجه‌گیری کردند که افزایش احتمالی VEGF پس از خونریزی مغزی به بهبود علائم بالینی کمک می‌کند. این در حالی است نتیجه مطالعه ما افزایش معنی‌داری را در سطح سرمی این فاکتور نشان نداد (۲۴).

از جمله محدودیت‌های این مطالعه می‌توان به تعداد کم بیماران به دلیل نادر بودن بیماری و دفعات کم نمونه‌گیری از بیماران به دلیل عدم رضایت بیماران و لزوم رعایت موازین

- 4- Dorgalaleh A, Rashidpanah J. Blood coagulation factor XIII and factor XIII deficiency. *Blood Rev*. 2016;30(6):461–475
- 5- von Rappard S, Hinnen C, Lussmann R, Rechsteiner M, Korte W. Factor XIII Deficiency and Thrombocytopenia Are Frequent Modulators of Postoperative Clot Firmness in a Surgical Intensive Care Unit. *Transfus Med Hemother*. 2017;44:85–92
- 6- Dorgalaleh A, Tabibian S, Hosseini MS, Farshi Y, Roshanzamir F, Naderi M, Kazemi A, Zaker F, Aghideh AN, Shamsizadeh M. Diagnosis of factor XIII deficiency. *Hematology*. 2016 ;21(7):430–9.
- 7- Dorgalaleh A, Kazemi A, Zaker F, Shamsizadeh M, Rashidpanah J, Mollaei M. Laboratory Diagnosis of

- Factor XIII Deficiency, Routine Coagulation Tests with Quantitative and Qualitative Methods. *Clin Lab*. 2016 ;62(4):491–8.
- 8- Dorgalaleh A, Tabibian S, Hosseini S, Shamsizadeh M. Guidelines for laboratory diagnosis of factor XIII deficiency. *Blood Coagul Fibrinolysis*. 2016;27(4):361–4.
- 9- Dorgalaleh A, Tabibian S, Shams M, Tavasoli B, Gheidishahran M, Shamsizadeh M. Laboratory Diagnosis of Factor XIII Deficiency in Developing Countries: An Iranian Experience. *Lab Med* 2016;47(3), 220–226.
- 10-Abdel-Samad N. Treatment with Recombinant Factor XIII (Tretten) in a Pregnant Woman with Factor XIII Deficiency. *Am J Case Rep*. 2017 Apr 22;18:436–439.
- 11-Dorgalaleh A, Naderi M, Shamsizadeh M. Morbidity and mortality in a large number of Iranian patients with severe congenital factor XIII deficiency. *Ann Hematol*. 2016; 95(3): 451–5.
- 12-Naderi M, Zarei T, Haghpanah T, Eshghi P, Miri Moghaddam E and Karimi M. Intracranial hemorrhage pattern in the patients with factor XIII deficiency. *Ann Hematol*. 2014; 93:693–697.
- 13-Yougbare I, Zdravic D and Ni H. Angiogenesis and bleeding disorders in FNAIT. *Oncotarget*. 2015; 2(18):1368–79.
- 14-Yougbare I, Lang S, Yang H, Chen P, Zhao X and et al. Maternal anti-platelet $\beta 3$ integrins impair angiogenesis and cause intracranial hemorrhage. *J Clin Invest*. 2015; 125(4):1545–56
- 15-Ferrara. N, Gerber. H.P and LeCouter. J. The biology of VEGF and its receptors. *Nat Med*. 2003;9(6):669–76.
- 16-Nag S. The blood–brain barrier and cerebral angiogenesis: lessons from the cold-injury model. *TRENDS in Molecular Medicine*. 2002;8(1):38–44.
- 17-Cheng SY, Nagane M, Huang HS, Cavenee WK. Intracerebral tumor-associated hemorrhage caused by overexpression of the vascular endo-thelial growth factor isoforms VEGF121 and VEGF165 but not VEGF189. *Proc Natl Acad Sci* 1997;94:12081–87.
- 18-Trinh CH, Sh EISayed W, Eshghi P et al. Molecular analysis of sixteen unrelated factor XIII A deficient families from south-east of Iran. *Br J Haematol* 2008; 140: 581–4.
- 19-Tamaddon GH, Kazemi A, Rastegar G, Alla F, Hejazi S. Molecular basis of inherited factor XIII-A deficiency among patients from Sistan-Baluchestan. *Zahedan Journal of Research in Medical Sciences*. 2010; 11:19–24.
- 20-Naderi M, Dorgalaleh A, Alizadeh Sh, Kashani Khatib Z, Tabibian Sh, Kazemi A, Dargahi H And Bamedi T. Polymorphism of thrombin-activatable fibrinolysis inhibitor and risk of intracranial haemorrhage in factor XIII deficiency. *Haemophilia* 2014;20, e79–e112.
- 21-Naderi M, Zarei T, Haghpanah T, Eshghi P, Miri Moghaddam E and Karimi M. Intracranial hemorrhage pattern in the patients with factor XIII deficiency. *Ann Hematol* 2014; 93:693–697.
- 22-Sobrinho T, Arias S, Rodriguez-Gonzalez R, et al. High Serum levels of growth factors are associated with good outcome in intracerebral hemorrhage. *Journal of Cerebral Blood Flow and Metabolism* 2009; 29:1968–1974.
- 23-Lee CZ, Xue Z, Zhu Y, Yang GY, Young WL. Matrix Metalloproteinase-9 Inhibition Attenuates Vascular Endothelial Growth Factor-Induced Intracerebral Hemorrhage. *Stroke* 2007;38;2563-68.
- 24-Chu H, Tang y, Q D. Protection of Vascular Endothelial Growth Factor to Brain Edema Following Intracerebral Hemorrhage and Its Involved Mechanisms: Effect of Aquaporin-4. *PLus ONE* 2013;8(6):e66051.